

PROVA SCRITTA 2

Tandem stenosis



Pravz estiztz YL
P. de S.

PROVA SCRITTA 1

Le osteotomie vertebrali: indicazioni, tecnica chirurgica, limiti e possibili insidie.



Prav non estratto

A handwritten signature in black ink, consisting of stylized letters.

A handwritten signature in black ink, consisting of stylized letters.

PROVA SCRITTA 3

Moderni aspetti di classificazione dei medulloblastomi e degli ependimomi

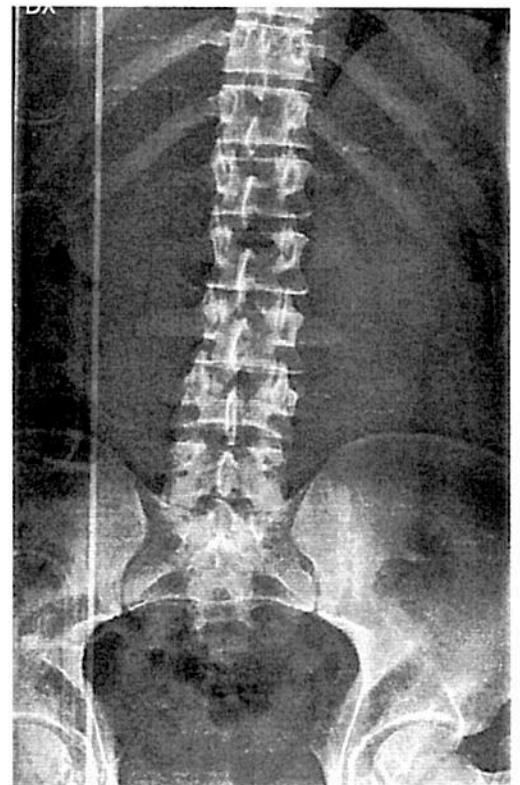
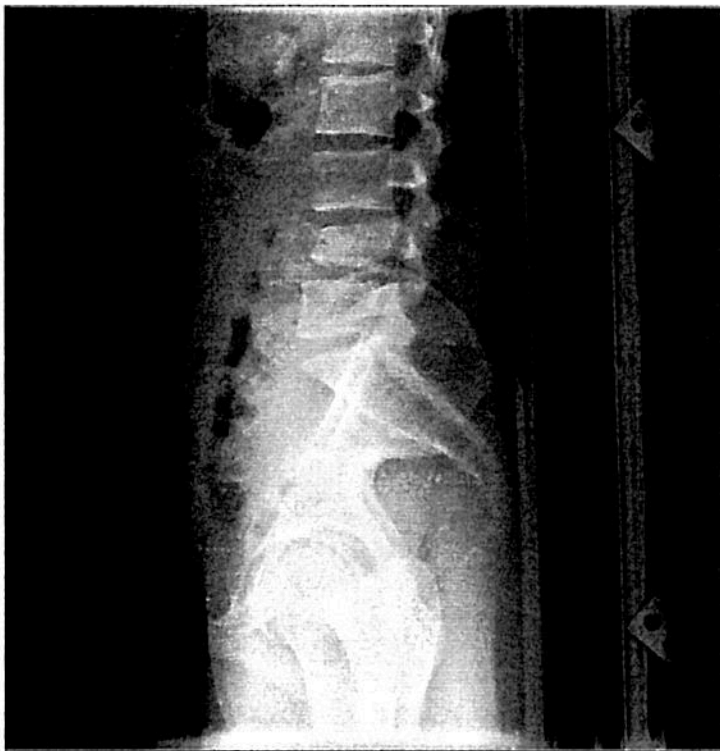

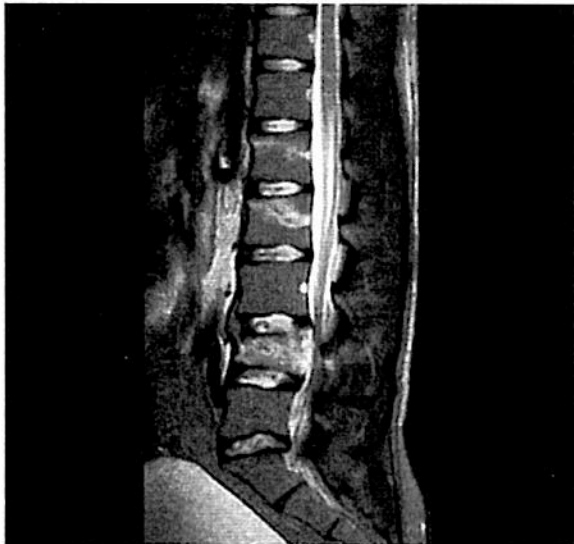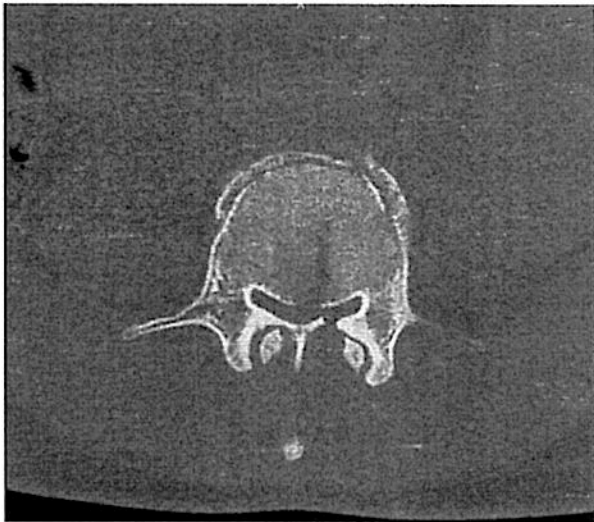
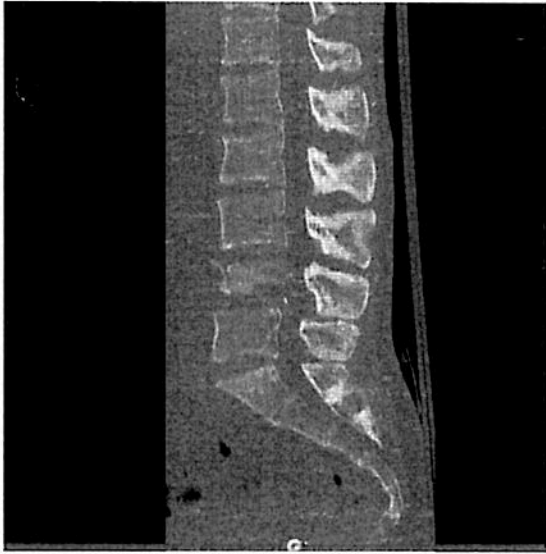non estralle

A handwritten signature in black ink, consisting of a long horizontal stroke followed by a loop and a vertical stroke. Below the signature are several scribbles and a small mark.

Soggetto di sesso maschile, 19 anni. Incidente con motoslitta.
Deficit selettivo tibiale anteriore destra

Inquadramento clinico-diagnostico e terapia proposta.





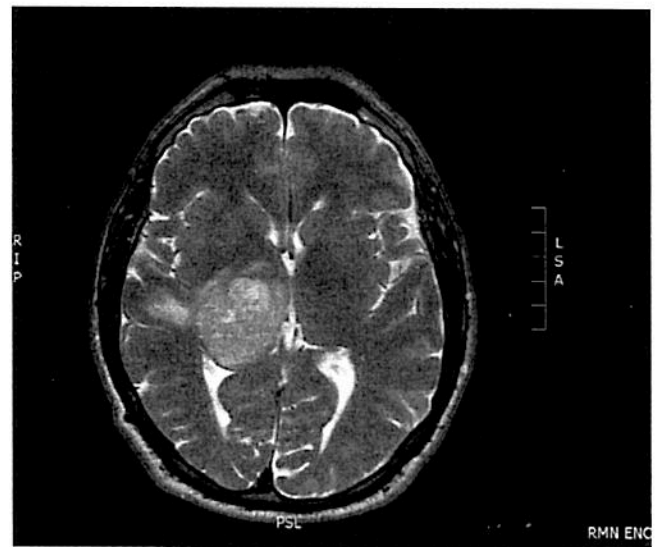
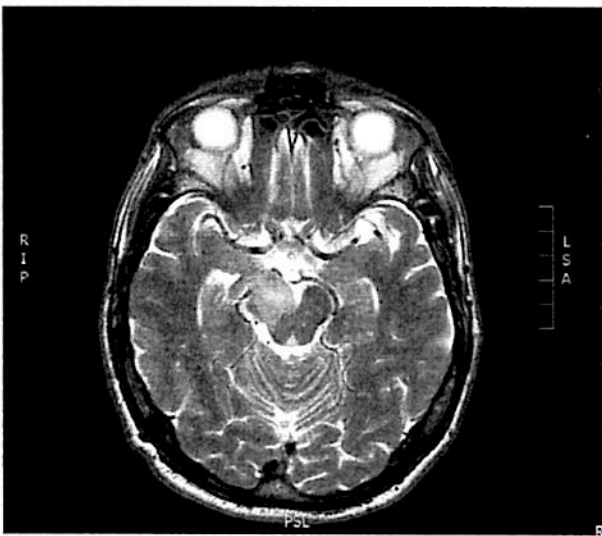PROVA PRATICA B

Soggetto di sesso maschile, anni 60. Anamnesi oncologica negativa
Emiipoestesia emisoma sinistro



Inquadramento clinico-diagnostico e terapia proposta.

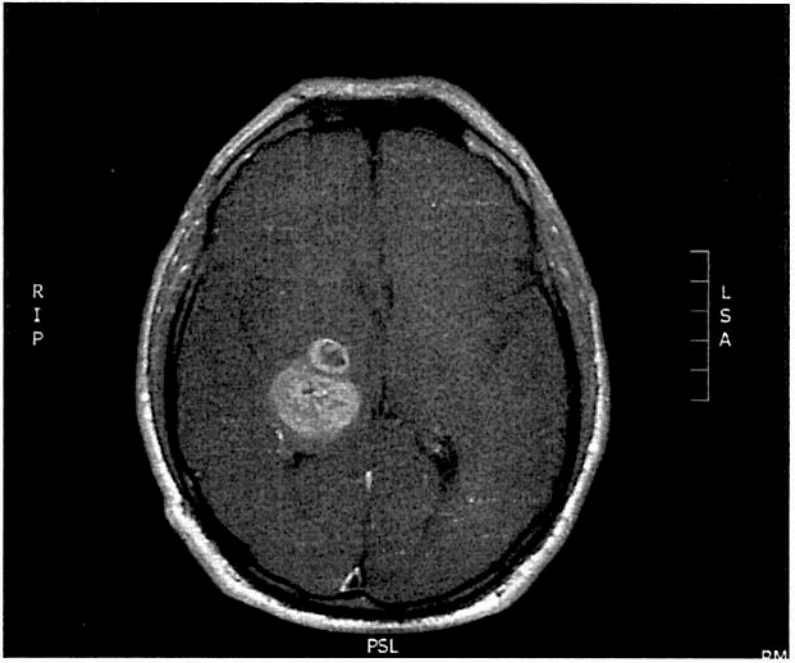
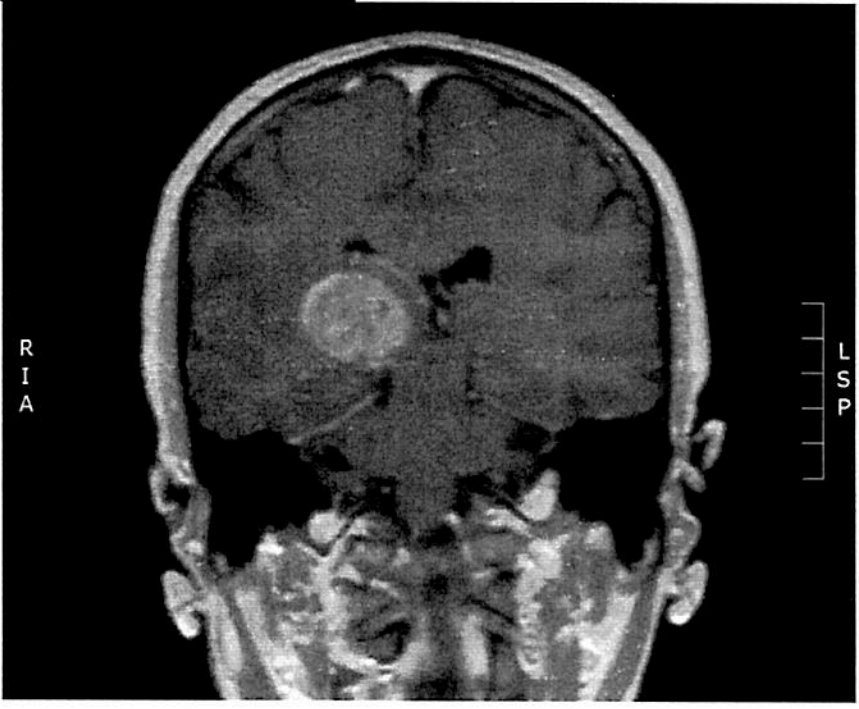
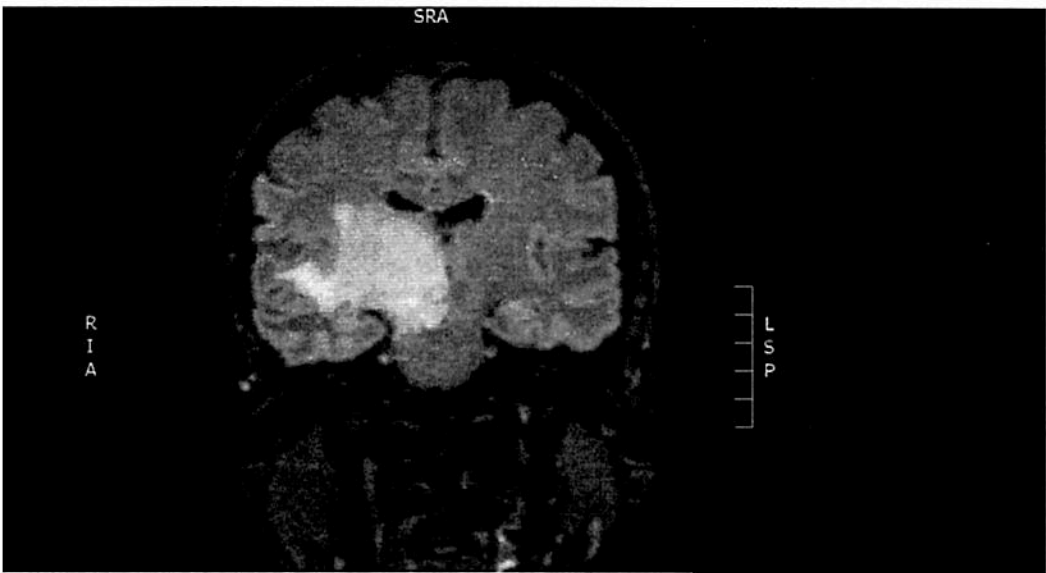






PROVA NON ESTRATTA



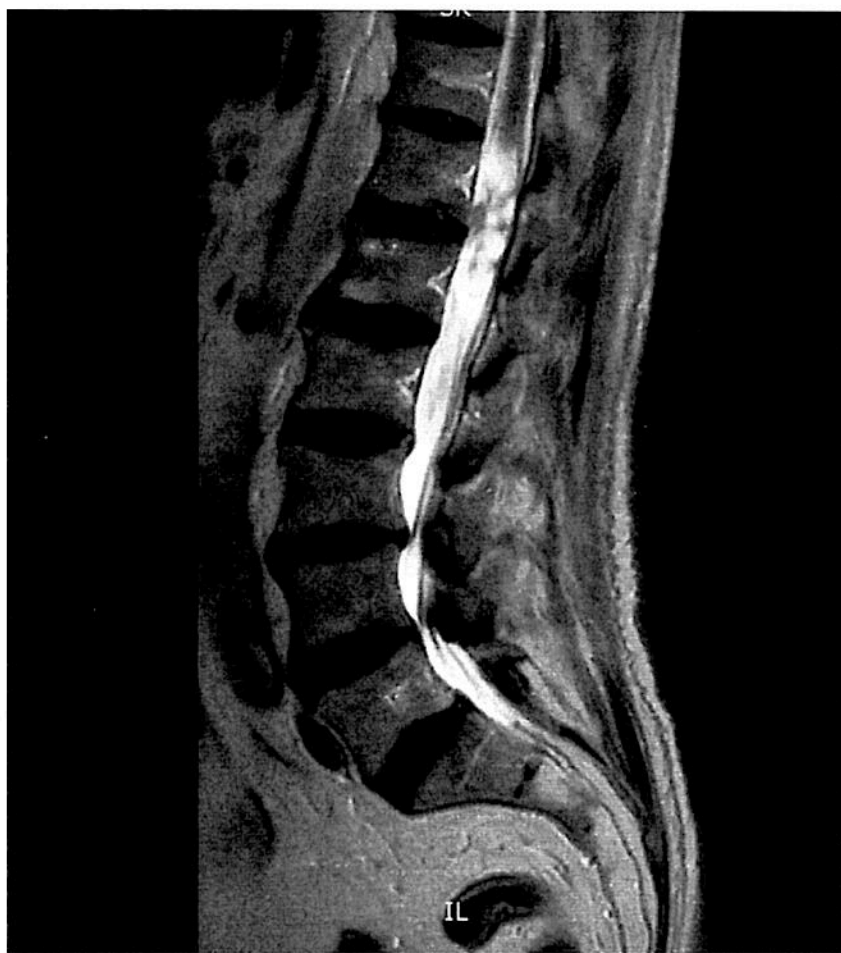PROVA PRATICA A

Soggetto di sesso maschile, anni 81. Nessuna comorbidità
Paraparesi ingravescente da alcuni anni.

Inquadramento clinico-diagnostico e terapia proposta.

ASST
D.G.R. n. 4496 del 10/12/15
Mottolina e Alto Lario
[Handwritten signature]



PROVA NON ESTRATTA

[Handwritten signature]
D'Amico

