Regione Lombardia
ASST VALTELLINA E ALTO LARIO
Via Stelvio n. 25 – 23100 SONDRIO – Tel. 0342/521111

**CONCORSO PUBBLICO PER TITOLI ED ESAMI**

**n. 1 posto di Dirigente Medico, Area della Medicina Diagnostica e dei Servizi – disciplina: MEDICINA LEGALE**

Delibera n. 503 del 07/08/2018

2) La valutazione del minore in tema di invalidità civile, handicap e disabilità scolastica. Riferimenti normativi e principali orientamenti valutativi.

PROVA ESTRATTA

12/12/2018

PROVA PRATICA:

Sulla scorta della documentazione fornita, redigere un parere medico legale ad uso del CVS (Comitato Valutazione Sinistri) al fine della migliore strategia di gestione del claim.

b. caso di responsabilità ginecologica

PROVA ESTIMATA

12.12.2018

Nora Algi

*prof.*

**RELAZIONE MEDICOLEGALE**
**SULLE PRESTAZIONI CHIRURGICHE GINECOLOGICHE**
**ESEGUITE NEL FEBBRAIO 2015 PRESSO LA GINECOLOGIA**
**DELL'OSPEDALE DI**
**SULLA SIGNORA**

**G E**

di anni 40, ex commessa, residente

## I - INQUADRAMENTO CLINICO-ANAMNESTICO

**Anamnesi remota:** un parto eutocico nel 2007 e un taglio cesareo nel 2010.

Nel 2012 mastectomia sinistra e chemioterapia per carcinoma; successivamente si sottopose ad uno screening genetico, risultato positivo per BRCA1.

**Anamnesi prossima:**

**1) Dal 20.2 al 22.2.15** la sig.ra venne ricoverata presso la Ginecologia dell'ospedale di per l'esecuzione di un intervento di annessiectomia bilaterale.

Nelle registrazioni di carattere amministrativo che figurano in cartella clinica, la finalità di tale intervento rimanda ad una cisti ovarica destra, non confermata al campo operatorio né all'esame istologico.

In realtà, lo scopo era profilattico, essendo la paziente portatrice di mutazione del BRCA1, cioè di un significativo aumento del rischio di neoplasia mammaria (del resto già attualizzatosi) e ovarica.

Il predetto intervento fu eseguito in data 20.2 per via laparoscopica e venne così descritto in cartella clinica: *"Disinfezione del campo operatorio, posizionamento di manipolatore uterino, open-laparoscopy ombelicale, tre accessi ancillari sotto-ombelicali (5 mm) destro e sin, mediano da 10 mm. Si visualizza utero macroscopicamente nella norma, annessi bilateralmente macroscopicamente nella norma. Si procede ad annesiectomia bilaterale e rimozione degli annessi con endobag. Lavaggio della cavità peritoneale, controllo dell'emostasi. Sutura della fascia ombelicale e degli accessi laparoscopici. PE trascurabili. Esame istologico".*

L'intervento iniziò alle ore 8.19 e terminò alle ore 9.12.

L'esame istologico evidenziò: *"Ovaie con corpi albicanti e cisti inclusionali. Salpingi senza alterazioni istologiche significative".*

Alle ore 14.30 in cartella clinica si registrò: *"... addome trattabile, Blumberg negativo, lieve nausea".*

Dal diario infermieristico risulta che, nella mattinata di quello stesso 20.2, vennero somministrati: Ketoprofene in soluzione fisiologica, Paracetamolo 1 g ev, Fisiologica 500 ml + Morfina + Limican; dopo le ore 14 venne proseguita la terapia antalgica per via infusionale con Morfina. Sempre nel diario infermieristico, alle ore 14, fu riportato: *"decorso regolare".*

Il giorno seguente (21.2), alle ore 8.30 nel diario clinico fu annotato: *"Rimossi 2 punti di emostasi"*; successivamente, con altra grafia: *"Rimane dolorabilità diaframmatica. Terapia medica estemporanea".*

Il mattino di quello stesso giorno in cartella infermieristica si riportò: *"Rimossi punti di sutura in zona ombelicale. Alle h 12.30 la pz presenta episodio di vomito biliare risoltosi spontaneamente. Accusa dolore. Per ordine medico telefonico dott. .... praticata 1 fl Toradol i.m.. Non si è alimentata. Impostata terapia x il dolore. Mantiene catetere vescicale".*

Nelle annotazioni infermieristiche pomeridiane (ore 14-22): *"In sede catetere vescicale da rimuovere. Su ordine medico si mobilizza in poltrona paziente tranquilla nel pomeriggio ... Toradol 1fl h 20.45".*

Il giorno successivo (22.2), sempre nel diario infermieristico si legge: "*Ore 8.30 lamenta dolore; eseguito 1 fl Toradol in Fisiologica 100 ml; ore 10.00 la paziente lamenta intenso dolore addominale, diaforetica e dispnoica; rilevati parametri vitali con monitor: tachicardica 150 b.m., ipotesa; PA non rilevabile; si avvisa medico di guardia, dott. Signorelli; essendo occupato in sala operatoria con un cesareo, viene allertato il medico anestesista che esegue EGA + terapia infusiva; posizionato un secondo accesso venoso, somministrati 1000 ml di emagel + 50 ml Na bicarbonato. Esegue ECG e avvisato un cardiologo...; h 10.30 pz ancora ipotesa, ripetuto ECG e richiesta TAC torace con mdc urgente; h 11 paziente portata in TAC e deciso trasferimento in Rianimazione. Si somministra $O_2$ 6 l/min con maschera".*

La TAC torace fu così refertata: "*L'indagine non evidenzia segni di trombo-embolia polmonare. Versamento pleurico bilaterale lievemente più accentuato a destra comunque di modica entità. L'indagine estesa all'addome evidenzia* ***versamento libero endoaddominale in sede periepatica splenica, alle docce parietocoliche e, con maggiore evidenza, nella pelvi.*** *Aria libera in addome in esiti di recente laparoscopia. Immagini pre-occlusive di alcune anse del tenue*".

Alle ore 11.25 nel diario medico venne riportato: "*In considerazione del quadro clinico suggestivo per emoperitoneo ? si pone indicazione a re-laparotomia*".

La paziente venne quindi trasferita in Rianimazione.

2) **Dal 22.2 al 23.2.15** la sig.ra Grisi fu ricoverata in Rianimazione con diagnosi di ***"Shock settico con insufficienza multiorgano da peritonite secondaria a perforazione intestinale".***

All'ingresso la sig.ra GRISI presentava tachicardia, ipotensione, ipertermia (T 37,8° C) e discreta saturazione in Venturi 44%.

Alle ore 12.05, previa richiesta di emoderivati, fu trasferita in sala operatoria e sottoposta (da equipe della ginecologia) a laparotomia esplorativa, così descritta nel verbale operatorio: "*Incisione laparotomica trasversale su pregresso Pfamnestiel; apertura delle fasce addome e pelvi inondati da liquido brunastro di origine intestinale; si procede ad incisione longitudinale xifo-sovrapubica per ottenere adeguata esposizione del campo operatorio;* ***si reperta ansa ileale aderenziata con decubito e lesioni di continuo.***

*Fu convocato uno specialista chirurgo, lo stesso procede a resezione di segmento ileale sede di lesione pari a 5 cm e ad anastomosi latero-laterale con endogia standard ricarica 60 mm. Punti staccati con vicryl 3.0 della sierosa, di rinforzo. Si procede a completamento della toilette con lavaggio abbondante e accurato. Posizionamento di drenaggio sotto-diaframmatico, sotto-epatico e nel Douglas. Sintesi del peritoneo e delle fasce dei muscoli con maxon 0 sottocute. Agraphes*".

Nel post-operatorio la sig.ra [redacted] fu mantenuta sedata e curarizzata; risultava in ventilazione meccanica, con buoni valori di saturazione, normotermica, ma ipotesa, nonostante la somministrazione di Noradrenalina.

La sera del 22.2 venne estubata e sottoposta a CPAP (Continuous Positive Airway Pressure) con casco.

A causa del persistente stato ipotensivo fu proseguito il supporto cardiologico mediante Noradrenalina; furono inoltre necessarie infusione di bicarbonati per l'acidosi metabolica e stimolazione della diuresi con Furosemide.

Al momento della dimissione la sig.ra [redacted] venne nuovamente intubata e posta in Ventilazione Artificiale Meccanica (VAM); sedata con Remifentanile e Propofol e con circolo sostenuto da Noradrenalina; la ripresa della diuresi fu ancora difficoltosa e perdurò la febbre, per cui fu istaurato trattamento antibiotico con Piperacillina-Tazobactam, Gentamicina e Metronidazolo.

3) **Dal 23.2 al 5.3.15** fu quindi trasferita alla Terapia Subintensiva [redacted]

Durante il ricovero venne proseguita l'analgo-sedazione. Il quadro clinico fu ulteriormente complicato da una polmonite basale bilaterale con versamento pleurico bilaterale, che venne trattata con VAM e alti valori di PEEP (positive end-expiratory pressure) e manovre di reclutamento polmonare, che sortirono un progressivo miglioramento dell'insufficienza respiratoria.

Il 2.3.15 venne estubata e, dopo un breve periodo di CPAP, fu descritta in respiro spontaneo con ossigenoterapia mediante occhialini.

Dal punto di vista cardio-circolatorio, persistette inizialmente instabilità emodinamica, con necessità di espansione volemica e supporto vasoattivo con Noradrenalina, che fu poi gradualmente sospesa (28.2). Venne eseguito un ciclo di Terapia Infusiva Extrarenale Continua (CRRT) con filtro Septex e ultrafiltrazione per la presenza di stato anasarcatico. Si assistette quindi ad un progressivo miglioramento e alla successiva risoluzione dello stato di shock.

Furono inoltre necessarie due emotrasfusioni, per la persistenza di bassi valori emoglobinici.

L'addome risultò inizialmente teso, con valori di pressione endoaddominale ai limiti superiori della norma. Fu comunque possibile istaurare la nutrizione enterale – che fu poi sospesa il 2.3 - con ri-canalizzazione dell'alvo. Nel frattempo (1.3) fu osservata la fuoriuscita di materiale purulento dal drenaggio addominale inferiore destro, che risultò positivo per Candida Tropicalis.

Venne quindi protratta la terapia antibiotica in corso che, dal terzo giorno di degenza, venne associata anche a trattamento antifungino con Caspofungin.

Il 23.2 gli esami colturali su broncoaspirato risultarono positivi per Enterobacter e Candida Tropicalis; il 25.2 anche il tampone di ferita chirurgica rilevò positività per il predetto germe.

Il 4.3 si decise pertanto di interrompere la terapia antibiotica e proseguire quella antifungina.

Il 23.2 una TC toraco-addominale evidenziò: *"Presenza di versamento pleurico bilaterale con contestuale addensamento parenchimale basale; dubbia la reale presenza di un piccolo difetto di riempimento in un ramo segmentario del lobo inferiore destro ... già in basale, a livello della colecisti si apprezza bile iperdensa come per eliminazione di mezzo di contrasto come pure tale reperto è presente a livello dei reni. Non si evidenziano lesioni focali epatiche né spleniche. Non espansi surrenalici e non lesioni focali renali, né dilatazione delle cavità calico-pieliche. Si segnala marcato ispessimento di parete di anse del piccolo intestino fianco sinistro centro-addominale e emiscavo pelvico a destra; nel contesto di un'ansa paramediana anteriore sinistra, apparentemente a livello parietale e non endo-luminale, si apprezzano delle bolle aeree; pertanto è da valutare l'ipotesi di infarto intestinale. Presenza di alcuni linfonodi mesenteriali. Nell'emiscavo pelvico destro presenza di clips per pregresso intervento e piccolo versamento densificazione tessuto adiposo adiacente. Presenza di tubi di drenaggio".*

Fu disposta una consulenza chirurgica: valutato il quadro clinico, laboratoristico e la TC, il chirurgo escluse l'ipotesi di infarto intestinale.

Alla dimissione la paziente risultava cosciente, asintomatica, eutermica ed eupnoica, in respiro spontaneo con occhialini e $fiO_2$ 40% (5 l/min); persisteva minima quota di versamento pleurico bilaterale alle basi con atelectasia delle basi polmonari, comunque reclutanti in ispirazione profonda; il quadro circolatorio risultava stabile e la canalizzazione ripristinata.

**4) Dal 5.3 al 27.3.15** ricovero in Ginecologia con diagnosi di accettazione di: ***"Esiti di laparotomia, peritonite da perforazione ileale complicata da shock settico".***

Fino al 19.3 venne registrata ancora temperatura febbrile; durante le medicazioni venne segnalata più volte la fuoriuscita di materiale purulento dalle ferite laparotomiche.

Nel corso della degenza vennero rimossi i drenaggi: l'ultimo in data 6.3.15.

Il 7.3 fu eseguito un ecocardiogramma, che escluse la presenza di vegetazioni valvolari.

Il 16.3 il tampone di ferita chirurgica diede esito positivo per Escherichia Coli, Enterobacter Cloacae e Candida Glabrata, mentre le emocolture risultarono negative.

Lo stesso 16.3 fu eseguita una TC addome, così refertata: "... *non sono osservabili sicure raccolte addomino-pelviche. Diffusa velatura dei mesi con minima quota di versamento peritoneale pelvico e presenza di microbolle gassose nel contesto dei piani adiposi periviscerali in regione para-mesogastrica destra. Microbolle gassose si osservano anche in corrispondenza delle cicatrici chirurgiche. Calcolo infundibolare colecistico di 15 mm circa. Modesto versamento pleurico bilaterale con disventilazione del contiguo parenchima polmonare*".

In considerazione del quadro clinico (febbricola pomeridiana, anemia, piastrinosi, secrezione purulenta dalle ferite laparotomiche), il 17.3 fu disposta una consulenza infettivologica, con indicazione alla sospensione di Caspofungin.

Nei giorni successivi si assistette a regressione della febbre, della leucocitosi neutrofila, della piastrinosi e delle secrezioni dalla ferita, per cui il 23.3 lo stesso infettivologo consigliò l'introduzione in terapia di Ciprofloxacina 500 mg 2/die e Metronidazolo 500 mg ogni 8 ore. Inoltre il 27.3, vista la normalizzazione degli esami ematochimici e l'assenza di febbre, prescrisse la sospensione della terapia antibiotica.

L'interessata riferisce che la sospensione del trattamento antibiotico fu motivata anche dalla subentrata intolleranza ai farmaci, con disturbi gastro-intestinali.

Quello stesso giorno la sig.ra Grisi venne dimessa, in condizioni generali definite discrete e con ferita chirurgica giudicata in via di guarigione.

Furono prescritti prosecuzione della terapia anti-tromboembolica e rivalutazione del quadro ematico, oltre alla prosecuzione delle medicazioni ambulatoriali.

5) Dopo la dimissione, le medicazioni furono proseguite in regime ambulatoriale, sempre presso la Ginecologia-Ostetricia dell'ospedale ( con frequenza bisettimanale, fino al **3.6.2015.**

I valori di emoglobina e degli indicatori infettivologici andarono gradualmente migliorando negli esami ematochimici di controllo nel frattempo eseguiti.

## II – STATO ATTUALE

**Attualmente:** lamenta ansia e depressione reattive al lungo e penoso iter clinico dianzi riepilogato, che rivive attraverso flash-back ricorrenti e incubi notturni; astenia e persistente decremento ponderale, stabilizzatosi intorno ai 10 kg; irregolarità dell'alvo in senso diarroico; deficit di forza dell'arto inferiore sinistro; disagio relazionale e sofferenza intima per gli esiti cicatriziali deturpanti a carico dell'addome.

Riferisce inoltre di non essere ancora nelle condizioni psicologiche di sottoporsi all'intervento di mastectomia destra, che si sarebbe dovuto effettuare immediatamente dopo l'annessiectomia qui discussa, ma che si è dovuto procrastinare a causa delle complicanze di quest'ultima.

**Esame Obiettivo:** normolineo in buone condizioni generali.

Addome: le fattezze dell'addome sono decisamente alterate per la presenza dei seguenti reliquati cicatriziali di natura chirurgica:

- cicatrice laparotomica longitudinale mediana lunga circa una quindicina di cm, centrata sull'ombelico, serpiginosa, rilevata e simil-cheloidea nel suo tratto superiore e alquanto retratta nel suo tratto inferiore, di colore rosso-violaceo, solcata trasversalmente da grossolane incisure discromiche lasciate dai punti di sutura; tale cicatrice comporta un'evidente infossamento della cute addominale contigua all'ombelico, determinando una plica cutanea trasversale lunga una decina di cm;
- duplice cicatrice sovra-pubica trasversale, della lunghezza di 13 cm circa, ipocromica, retratta ed infossata;
- molteplici cicatrici ipercromiche, alcune rilevate e altre piane, delle dimensioni comprese tra 1 e 3 cm, disseminate sui quadranti addominali inferiori.

L'addome risulta trattabile ma notevolmente dolente, specie in corrispondenza della cicatrice laparotomica.

## III – EPICRISI MEDICOLEGALE

Come risulta dal punto n. 1 dell'anamnesi prossima, già nei primi due giorni del post-operatorio dell'intervento di annessiectomia bilaterale, eseguito nell'ospedale di il 20.2.15, il dolore sembrava essere superiore all'ordinario, tanto che gli infermieri si consultarono con i medici per ottenere l'avvallo a somministrazioni analgesiche particolari.

In seconda giornata (22.2.15) essendo comparse marcata ipotensione e importante tachicardia si dovette far intervenire il medico di guardia e, subito dopo, anche un anestesista-rianimatore ed un cardiologo, nel sospetto (poi rivelatosi infondato) di una trombo-embolia polmonare.

In realtà, la TC toraco-addominale evidenziò la presenza di versamento libero nel cavo peritoneale e di un quadro pre-occlusivo a livello di alcune anse del tenue.

Il sospetto clinico si spostò pertanto dapprima verso un'emorragia endo-peritoneale, per poi appuntarsi su una peritonite.

Di conseguenza, alla fine della mattinata del 22.2 dovette procedere, in urgenza, ad un intervento laparotomico, che mise in evidenza la presenza di abbondante contenuto intestinale brunastro nel cavo peritoneale.

Poiché l'accesso chirurgico era stato inizialmente condotto sulla preesistente cicatrice sovra-pubica da cesareo, si dovette praticare un'ulteriore incisione laparotomica longitudinale mediana iuxta-ombelicale; vennero così identificate delle soluzioni di continuo di un'ansa ileale, che dovette essere resecata per circa 5 cm.

Nonostante questo intervento, le condizioni generali rimasero alquanto critiche, perdurando ipotensione, insufficienza respiratoria con acidosi metabolica e contrazione della diuresi. Tali sintomi resero necessario il trasferimento della paziente alla Rianimazione di ove essa rimase degente fino al 5.3, per trattamento intensivistico dei reliquati della peritonite e del correlato shock settico.

Dal 5 al 27.3 fu possibile il ri-trasferimento all'Ostetricia-Ginecologia di , con diagnosi di ***"Esiti di laparotomia, peritonite da perforazione ileale complicata da shock settico"***.

Anche in questo contesto clinico perdurò la fuoriuscita di materiale purulento dalle incisioni laparotomiche (caratterizzato da multiple presenze microbiche) e, quale tipico effetto secondario della peritonite, fu registrato un perdurante risentimento pleurico essudativo bilaterale, con effetti disventilatori sul contiguo parenchima polmonare. In effetti la febbre continuò fino al 19.3 e l'indispensabile trattamento antibiotico dovette essere proseguito fino al 27.3, in maniera calibrata e monitorata tramite consulenze infettivologiche.

Ciò nonostante non mancò la comparsa degli effetti avversi degli antibiotici, che furono particolarmente importanti a livello gastro-intestinale (ove non sembrano ancora completamente risolti) anche per l'effetto concorsuale dell'exeresi chirurgica del segmento ileale lesionato nel corso dell'intervento del 20.2.15.

Oltre a questi disturbi, la sig.ra amenta ora una reazione di natura psico-depressiva e ansiosa, che risulta pienamente motivata dalle condizioni estremamente critiche (anche per quanto riguarda dolore fisico e apprensione) nelle quali essa venne inopinatamente a trovarsi dal 22.2 al 27.3, nonché dal forzato differimento dell'intervento senologico, che si sarebbe dovuto praticare poco dopo l'annessiectomia.

[illegible]

Infatti [illegible]

se[illegible]

dei[illegible]

[illegible]

Tutto ciò precisato, il caso è motivatamente proponibile al risarcimento nell'ambito delle forme di garanzia apprestate dall'Azienda Ospedaliera per la propria responsabilità civile e il danno alla persona di natura iatrogena - che comprende anche l'indebita protrazione della degenza e delle prestazioni diagnostico-terapeutiche rese necessarie dalla peritonite e sue sequele, nonché dai riverberi di natura psichica - è delineabile attraverso i seguenti parametri valutativi medicolegali:

- **danno biologico temporaneo al 100%** indicabile, al netto dei pochi giorni di degenza post-operatoria standard per una anessiectomia, in una durata di circa **trenta giorni**

- **danno biologico temporaneo al 50%**, da riconoscersi per la successiva convalescenza e necessità di medicazioni bi-settimanali, della durata di circa **sessanta giorni**

- **danno biologico permanente** (comprensivo degli esiti della resezione intestinale, dei grossolani reliquati cicatriziali deturpanti l'addome e dei correlati riverberi psichici) stimabile nell'ordine del **quindici per cento**.

*Prof. F*

..., 8.7.2015

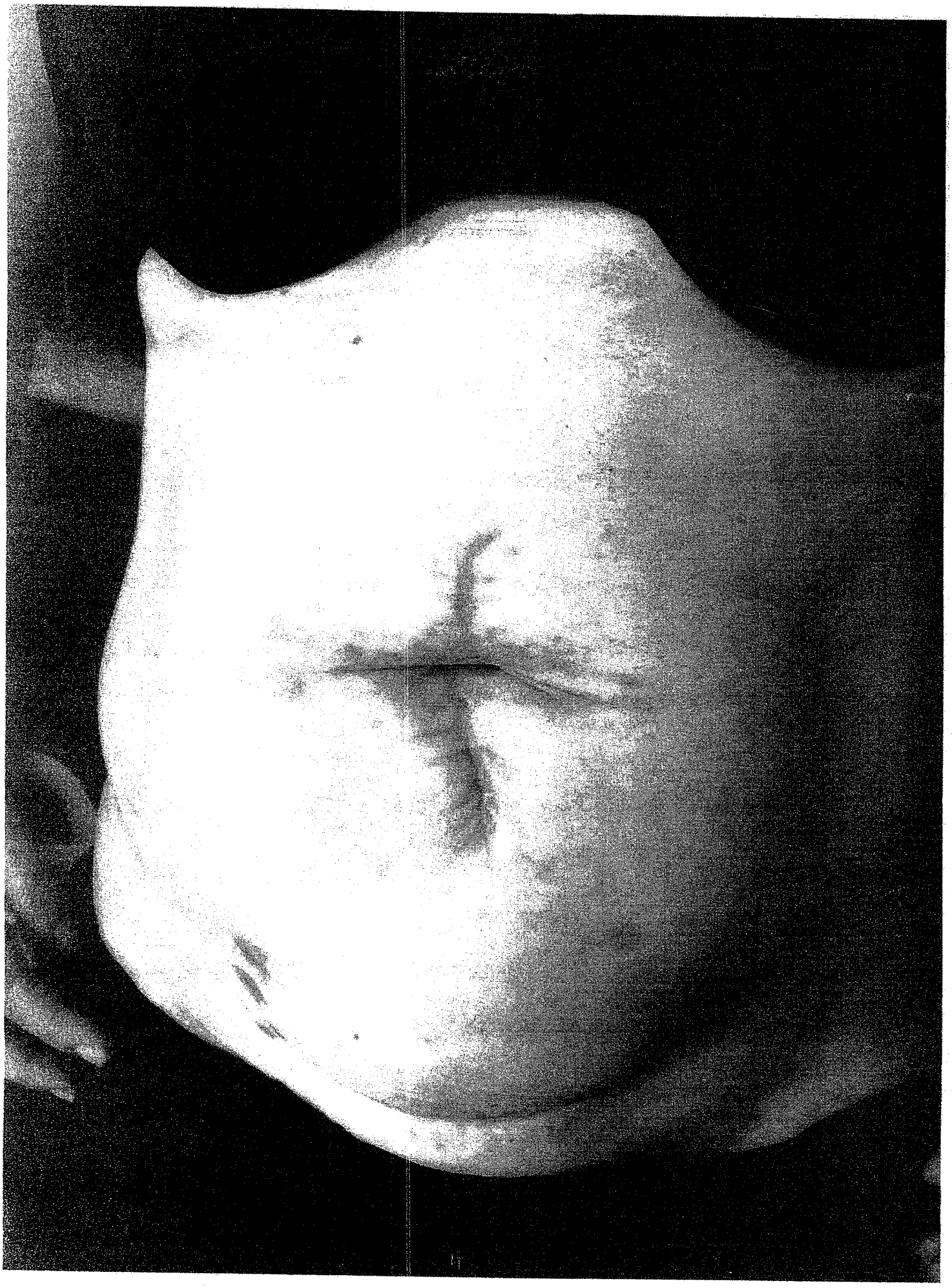

PR 13/02

# AZIENDA OSPEDALIERA DELLA PROVINCIA

PRESIDIO OSPEDALIERO

Tel

| ANNO 2015 | N° D'ORDINE SDO..... | CAMERA LETTO..... |
|---|---|---|

| RICOVERO ORDINARIO X | DH |
|---|---|

## U.O. DI OSTETRICIA E GINECOLOGIA

Ricovero il 20/02/15 ora 7:00 Tipo di assistenza SSN Dimissione .....

Cognome e Nome C E Coniugata ..... età 40

Luogo di nascita ..... data di nascita 07/05/1974

Residenza ..... tel. .....

Titolo di studio DIPLOMA SCUOLA SUPER. professione DISOCCUPATA

Diagnosi di accettazione cisti ov. d/x LPS

dr. ZANONI

Diagnosi definitiva PR 13/2/2015

Complicazioni .....

Operazione e cura LPS 20/02/15

Esito .....

B ( GINECOLOGIA )

( Cat. 2288)

40 aa

## Anamnesi familiare

NEG x K fin.

## Anamnesi personale remota

NDP

10/12 K MAMMELLA SX

(positivo per BRCA 2)

## Anamnesi ostetrica e ginecologica remota

MENARCA 12 aa Cicli regolari

C.O. in periodo

1 PE 1 TC

PAP TEST 11/14 NEG

## Precedenti ricoveri

| Anno | Diagnosi | Terapia | Sede |
|---|---|---|---|
| 10/12 | K MAMMELLA SX | (chemioterapia sostitutiva ormonale) | |
| | TC | | |

Inconvenienti operatori, post-operatori ed anestesiologici

Ha avuto trasfusioni di sangue ☐ SI ☒ NO

Protesi dentarie mobili ☐ SI ☒ NO

Eventuali intolleranze per cibi, farmaci od altro (dettagliare)

NEGA allergie

## Anamnesi prossima

Riferito di cisti ovarica che

lui per con preferenza K MAMMELLA

Motivo del ricovero Amenorrea bilaterale

MEDICO ACCETTANTE O DI U.O.

Peso kg. 58 Altezza cm. 160 Pressione arteriosa ..... Gruppo sanguigno .....

## Esame obiettivo generale

Toni cardiaci e vel. [illegible]
[illegible] tutti [illegible]
Respiro [illegible]

## Esame obiettivo ginecologico

| Data 20/02/15 Medico ..... | CONTROLLI SUCCESSIVI |
|---|---|
| Genitali esterni | |
| Vagina | |
| Collo ut. | |
| Corpo ut. | |
| Annessi | |
| Esame speculare | |
| Esplorazione rettale | |
| Annotazioni | |

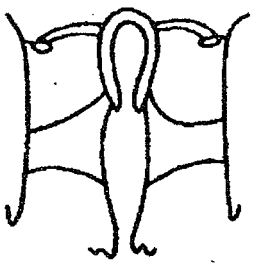

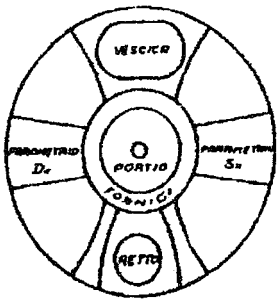

# Diario

| Data e ora | Osservazioni | Firma Medico |
|---|---|---|
| | Profilassi con dalteparina 03 fl 1 fl prima<br>Cefamezin 2 g EV in 100 ml soluzione | |
| 20/02 | h 8 si procede per intervento | |
| | h 8¹⁰ LAPAROSCOPIA<br>Annessiectomia bilaterale<br>ore 19³⁰ Isolamento fallopiani bilaterale, peritoneo, [illegible] | |
| | AZIENDA OSPEDALIERA<br>U.O. OSTETRICIA E GINECOLOGIA<br>6685 | |
| 21/2 | ore 8.30 Rumori<br>2 punti di emotorace | |
| 21/02 | Prime Notarella Nefrectomia<br>T.M. estirpazione | |
| 22/2 | h. 11.25 Per considerazione del quadro clinico suggestivo per endometriosi si pone indicazione a laparotomia<br>x Dott. Tamoni / Dott. Tognelli.<br>h 12 Intervento<br>Trasferimento in rianimazione nel post operatorio | |

| | | |
|---|---|---|
| DAY SERVICE | **Consenso informato** | PGA.CI.I- M. 01<br>Rev. 2<br>[<br>Pagina 1 di 1 |

**U.O. OSTETRICIA – GINECOLOGIA**

Presidio di C

13/2/15

Io sottoscritta G E nata a _____ il 07/05/1973

nel pieno possesso delle mie facoltà fisiche e mentali, dichiaro di essere stata esaurientemente informata, attraverso colloqui diretti con il Dr. _____ relativamente all'intervento di

ANESTESIA LPS

(definire la procedura o intervento, eventuale sito e lateralità)

conseguente a CISTI OVARICA in pz con pregresso K mammario

( definire la patologia o il sospetto diagnostico)

In particolare dichiaro:

☑ di aver letto e compreso le informazioni contenute nella NOTA INFORMATIVA allegata, che mi è stata consegnata e spiegata chiaramente,

☑ di essere a conoscenza della possibilità di revocare il consenso in qualsiasi momento

☑ di essere stato messo al corrente:

1. delle modalità di effettuazione del trattamento, delle diverse modalità/tecniche possibili e relativi vantaggi e rischi
2. dei risultati conseguibili in termini di probabilità di successo, di benefici e limitazioni per la vita futura,
3. di condizioni morbose concomitanti che possono costituire fattore di rischio,
4. delle conseguenze temporanee e permanenti prevedibili,
5. di eventuali ricadute nell0ambito della vita familiare e sociale e sulle attività occupazionali,
6. di possibili problemi di recupero dopo l'intervento.
7. di eventuali rischi e complicanze e della probabilità che avvengono d di come possano essere risolti,
8. dell'eventuale possibilità di scelta fra cure diverse o diverse tecniche operatorie e i relativi vantaggi e rischi.
9. delle eventuali patologie che con maggior probabilità potranno essere scoperte nel corso dell'intervento al fine di acquisire il Consenso Informato per il trattamento di esse,
10. delle possibili conseguenze derivanti dal rifiuto dell'atto sanitario

Dichiaro pertanto di ☑ **ACCETTARE** ☐ **di NON ACCETTARE** di sottopormi al trattamento proposto

Mi impegno infine a eseguire i controlli necessari che verranno proposti e di attenermi alle indicazioni che verranno fornite

Firma leggibile e timbro del medico

Firma del paziente

Firma dell'interprete

Firma dell'amministratore di sostegno

Firma del rappresentate legale

Eventuale **revoca :** data_____/_____/_____ firma_____

| | Nota Informativa<br>**LAPAROSCOPIA** | PGA.CLI - A.354<br>Rev. 4<br>Data: 04/03/2013<br>Pagina 1 di 1 |
|---|---|---|
| | DIPARTIMENTO MATERNO INFANTILE | |

**Unità Strutturali Complesse di OSTETRICIA E GINECOLOGIA**

La **LAPAROSCOPIA** è un intervento chirurgico che, pur consentendo di eseguire operazioni attraverso un minimo accesso all'addome, senza esporre all'esterno gli organi, viene eseguito in anestesia generale e presenta perciò tutti i rischi generici che all'anestesia ed alle procedure chirurgiche più tradizionali sono legati.
Si procederà inserendo il laparoscopio, strumento chirurgico simile ad un telescopio, collegato ad una sorgente di luce e ad una telecamera, attraverso una piccola incisione di circa 1 cm praticata in corrispondenza della cicatrice ombelicale.
L'addome sarà disteso utilizzando un gas inerte, l'anidride carbonica ed il laparoscopio consentirà al chirurgo di visualizzare gli organi pelvici e di utilizzare gli altri strumenti chirurgici sotto visione diretta.
Verranno praticate altre due o tre (in casi eccezionali quattro) piccole incisioni per consentire l'inserimento degli altri strumenti chirurgici (coagulatore, forbici, laser, etc).
La laparoscopia può avere una finalità diagnostica e/o terapeutica. Tale tecnica eseguita ormai da molti anni è comunque relativamente nuova e non praticata di routine ovunque. Essa consente l'asportazione di cisti ovariche, la rimozione di aderenze pelviche, l'esecuzione di interventi di chirurgia tubarica, l'asportazione degli annessi, l'asportazione dei miomi uterini, l'esecuzione di interventi volti a ripristinare l'anatomia del pavimento pelvico, per correggere casi di incontinenza urinaria, l'isterectomia ed anche l'appendicectomia od altre procedure non ginecologiche.
Dopo la laparoscopia è frequente un dolore riferito alla spalla dovuto all'utilizzo dell'anidride carbonica e alla distensione addominale durante l'intervento. Può essere presente una dolenzia della gola a causa del tubo endotracheale.
Per quanto riguarda le complicazioni, la laparoscopia, come tutte le procedure chirurgiche, ne può presentare diverse, alcune delle quali gravi.

- Lesioni vascolari: di solito si tratta di piccoli vasi che, se lesi, comportano la formazione di ematomi della parete addominale. Eccezionali, ma più gravi, le lesioni dei grossi vasi (vasi iliaci, aorta, vena cava o altro) che richiedono l'immediato intervento chirurgico laparotomico.
- Lesioni intestinali: se determinate dall'ago e quindi minime, non necessitano di riparazione. Al contrario, se causate dagli strumenti più grossi si dovrà ricorrere alla riparazione con o senza apertura dell'addome.
- Lesioni delle vie urinarie.
- Embolia gassosa: si può verificare rarissimamente in caso di lesione vascolare.
- Enfisema parietale: consiste nel passaggio accidentale del gas nello spessore della parete addominale. Provoca fastidi più che veri e propri pericoli. Un minimo enfisema è sempre presente quando l'intervento è di lunga durata o prevede un'ampia apertura del peritoneo.
- Pneumotorace: evento eccezionale. Si verifica in caso di inoculazione di gas in cavità toracica.
- Infezioni: la comparsa di infezioni post-laparoscopiche non è un evento frequente e quasi mai di seria entità. Di solito si tratta di modeste infezioni nella zona di incisione. Assai raramente si tratta di infezioni più gravi, precoci o tardive, per lesioni accidentali e misconosciute intestinali.

La frequenza di tali complicazioni varia, a seconda delle difficoltà dell'intervento, dallo 0,5 all'8,9% per ogni 1000 interventi.
La laparoscopia è l'alternativa alla chirurgia laparotomica classica; tuttavia questa tecnica oltre a comportare gli stessi rischi, richiede un periodo di convalescenza più lungo, un maggior danno estetico ed un maggior dolore e fastidio postoperatori ed una più lenta ripresa della normale attività lavorativa. In ginecologia esiste anche la chirurgia vaginale che in alcune circostanze è preferibile a tutte le altre.
Nel corso dell'intervento si può riscontrare una situazione tale da richiedere un trattamento più complicato e/o differente da quello precedentemente discusso (anche il passaggio ad una laparotomia mediana totale).
Nel periodo postoperatorio è necessario seguire accuratamente le terapie e le raccomandazioni del chirurgo.

Data: 13/02/15

Firma della Paziente (o del rappresentante legale) per presa visione

| | Verbale Operatorio | Spazio per etichetta |
|---|---|---|

**Numero verbale operatorio** [illegible]-GINECOLOGIA **Data intervento** 20/02/2015

**Blocco operatorio:** [illegible] **Sala operatoria:** 4 **Tipo intervento:** elezione

**Paziente** E [illegible] G **N°Cartella:**

**Data di Nascita** 07/05/1974 **Sesso** F **UO di ricovero:** GINECOLOGIA

**Diagnosi pre ICD9:** -> 620.2 - ALTRA CISTE OVARICA NON SPECIFICATA

**Lato:** non applicabile

**Complicanze:** no

**Perdite Ematiche:** no

## PROCEDURE ESEGUITE

**Codifica ICD-9:** -> 54.21 - LAPAROSCOPIA

-> 65.61 - ALTRA RIMOZIONE DI ENTRAMBE LE OVAIE E DELLE TUBE NELLO STESSO INTERVENTO

## EQUIPE OPERATORIA

1° Chirurgo Op [illegible]

2° Chirurgo

Strumentista:

Fuori sala: [illegible]

II Fuori sala - o.c.: O[illegible]

Anestesista:

**Tipo di anestesia:** Generale

**Descrizione dell'Intervento**

| I. Sala: 8:10 20/02/2015 | Inizio Tempo Chir.: 8:19 20/02/2015 | Fine Tempo Chir.: 9:12 20/02/2015 | U. Sala: 9:19 20/02/2015 |
|---|---|---|---|

*Disinfezione del campo operatorio, posizionamento di manipolatore uterino, open-laparoscopy ombelicale, tre accessi ancillari sotto-ombelicali (5 mm) destro e sin, mediano da 10 mm.*

*Si visualizza utero macroscopicamente nella norma, annessi bilateralmente macroscopicamente nella norma.*

*Si procede ad annessiectomia bilaterale e rimozione degli annessi con endobag.*

*Lavaggio della cavità peritoneale, controllo dell'emostasi.*

*Sutura della fascia ombelicale e degli accessi laparoscopici.*

*PE trascurabili.*

*Esame istologico*

**Data** 20/02/2015 **Firma del Chirurgo 1° Operatore** [illegible]

STER. DAT. 16/02/2015 HANIP 1 CM

STER. DAT. 16 · 2 · 15 CRI LPS 2

DAMPF BRAUN STEAM BROWN REF 01136

| | | |
|---|---|---|
| | Verbale Operatorio | Spazio per etichetta |

**Numero verbale operatorio** )-GINECOLOGIA **Data intervento** 22/02/2015

**Blocco operatorio:** CODOGNO **Sala operatoria:** 4 **Tipo intervento:** emergenza

| | |
|---|---|
| **Paziente** E GR | **N°Cartella:** 2015801680 |
| **Data di Nascita** 07/05/1974 **Sesso** F | **UO di ricovero:** CO-RIANIM |

**Diagnosi pre ICD9:** -> 569.83 - PERFORAZIONE DELL`INTESTINO

**Lato:** non applicabile

**Complicanze:** si (vedi note)

**Perdite Ematiche:** no

## PROCEDURE ESEGUITE

**Codifica ICD-9:** -> 54.12 - RIAPERTURA DI LAPAROTOMIA RECENTE
-> 46.02 - RESEZIONE DI SEGMENTO ESTERIORIZZATO DELL`INTESTINO TENUE
-> 45.91 - ANASTOMOSI INTESTINALE TENUE-TENUE

## EQUIPE OPERATORIA

1° Chirurgo Op: Z

2° Chirurgo Op:

3° Chirurgo Op: SI(

Strumentista:

Fuori sala:

Anestesista: A F

**Tipo di anestesia:** Generale

**Descrizione dell'intervento**

| **I. Sala:** 12:03 22/02/2015 | **Inizio Tempo Chir.:** 12:05 22/02/2015 | **Fine Tempo Chir.:** 13:11 22/02/2015 | **U. Sala:** 13:28 22/02/2015 |
|---|---|---|---|

*incisione laparotomica trasversale su pregresso Pfamnestiel apertura delle fasce*
*addome e pelvi inondati da liquido brunastro di origine intestinale*
*si procede ad aspirazione e toilette sistematica dei quadranti addominali*
*peduncoli vascolari da recente annessiectomia regolari senza fonti emorragiche*
*utero regolare*
*si procede ad incisione longitudinale xifo- sovrapubica per ottenere adeguata esposizione del campo operatorio*
*si reperta ansa ileale aderenziata con decubito e lesione di continuo*
*Convocato lo speciaista chirurgo lo stesso procede a resezione di segmento ileale sede di lesione pari a 5cm e ad anastomosi laterolaterale con endogia standard ricarica 60 mm*
*Punti staccati con vycryl 3 0 della sierosa, di rinforzo*
*si procede a completamento della toilette con lavaggio abbondante e accurato*
*posizionamento di drenaggio sottodiaframmatico, sottoepatico e nel douglas*

*sintesi del peritoneo e delle fasce dei muscoli con maxon 0*
*sottocute*
*agrapes*

19/02/15
19/03/15
(ADD 1)

18 MAR 2015
DAMPF BRAUN
STEAM BROWN
REF 01136

Dipartimento Emergenza Urgenza

U.S.C. Terapia Intensiva e Subintensiva

I

**Paziente:** ( **Nato il 07/05/74**

**Cartella clinica n.** **Durata del ricovero dal 23/02/2015 al 05/03/2015**

**Alla cortese attenzione**

USC Ginecologia-Ostetricia

**Lettera di dimissione della Sig. ra G**

Data di nascita: 07/05/1974 (SDO 0

Data del ricovero presso Rianimazione: 23/02/2015

Data di dimissione: 5/3/15 ore 11.30

**Diagnosi di dimissione**: peritonite da perforazione ileale complicata da shock settico

**Anamnesi patologica remota**: mastectomia sx per K

**Anamnesi patologica prossima**: in data 20/2 la paziente è stata sottoposta a intervento di annessiectomia bilaterale in elezione presso l'ospedale di . Il giorno 22/2 è stata sottoposta in regime di urgenza a resezione di segmento ileale per perforazione intestinale con quadro di peritonite.

Nelle ore successive all'intervento comparsa di grave instabilità cardiocircolatoria associata a febbre e sviluppo di IRA in quadro di shock settico. È stata quindi trasferita presso il reparto di Rianimazione dello stesso ospedale dove è stato iniziato supporto vasoattivo con NA a dosaggio crescenti . Impostata copertura ABT con gentamicina+piperacillin-tazobact. + metroinidazolo.

Il giorno 23/2 la paziente è stata trasferita nel nostro reparto per la prosecuzione delle cure.

**Decorso clinico**

**Neurologico:** paziente mantenuta analgosedata nella fase critica del ricovero.

Nessuna criticità da seganalare. Attualmente sveglia, cosciente, collaborante.

**Respiratorio:** fase iniziale di ARDS moderato per polmonite basale bilaterale e versamento pleurico bilaterale. la paziente è stata trattata con ventilazione assistita e alti valori di peep che , assieme alle manovre di reclutamento polmonare, hanno permesso il progressivo miglioramento dell'insufficienza respiratoria. È stata estubata il giorno 2/3 e dopo breve periodo di Cpap concertina, èha proseguito in respiro spontaneo con O2 terapia mediante occhialini nasali

**Cardiocircolatorio:** fase prolungata di grave instabilità emodinamica trattata con massiva espansione volemica e supporto vasoattivo con NA. È stato eseguito ciclo di CRRT con filtro Septex e successivamente mantenuta ultrafiltrazione per contrastare lo stato ansarcatico ingravescente. La risposta alle trategie terapeutiche è stata buona con lenta la ma progressiva risoluzione del quadro di shock.

**Addominale:** addome teso ma non difeso all'ingresso con valori di P endoaddominale ai limiti superiori della norma. Drenaggi addominali non significativi. Graduale normalizzazione del quadro con possibilità di NE a dosaggio progressivamente crescente senza problematiche di transito. Canalizzazione regolare dell'alvo. Dal giorno 1/3 comprsa nel drenaggio addominale inferiore di dx di materale cremoso e purilento. Lo stesso liquido si è via via schiarito e ha assunto le caratteristiche di siero. Il colturale su tale materialeè risultato positivo per crescita di Candida T.

**Infettivologico:** all'ingresso è stata impostata ABT con piperacillina-tazobactam+tigeciclina+metrodinidazolo . in terza giornata di ricovero è stata associata anche terapia antifungina con caspofungin. PCT iniziale 297.95.

Eseguiti colturali su BA (23/3): crescita di Entorabacter C e Candida tropicalis

Tampone da ferita chirugica (25/3) : crescita di Candida tropicalis

Liquido di drenaggio addominale (3/3) : crescita di Candida tropicalis

In data 4/3 è stata interrotta la ABT ( X giornata di trattamento) . PCT 0,73.

Oggi, previ accordi con il dott. la signora viene trasferita c/o il reparto di Ginecologia dell'ospedale di

**Condizioni alla dimissione:** paziente sveglia, cosciente, asintomatica. eupnoica in respiro spontaneo con occhialini di O2 e fio2 40% (5L/min) . Ematosi corretta. In ecoscopia polmonare pattern A ai campi medio-apicali, persiste minima quota di versamento pleurico bilaterale alle basi con atelectasia delle basi polmonari che reclutano però completamento con inspirazione profonda.

Quadro cardiocircolatorio stabile. volemia corretta nonostante la diuresi abbondante e il BI negativo. in progressiva riduzione lo stato anasarcatico presente nei giorni scorsi. addome soffice, trattabile, non dolente, peristalsi valida, alvo canalizzato. drenaggi addominale sierosi.

eutermica. alimentazione libera. In corso FKT .

agli EC: funzionalità renale corretta, assetto coagulativo, corretto, piastrinosi. trend in risoluzione della leucocitosi neutrofila, PCR in lieve aumento. ultimo dato (4/3) di PCT 0,73.

**Terapia in corso :**

- ☐ reidratante 500 ml
- ☐ areosol con ambroxolo 1 f x2 h 20-8
- ☐ caspofungin 50 mg h12 (V giornata proseguire sino alla 21 giornata. Eseguire colture di controllo su ferita chirurgica in 18 giornata di terapia. In base al risultato valutare il passaggio successivo a fluconazolo)

21 marzo

18 marzo

- ☐ enoxaparina 4.000 ore 20
- ☐ furosemide 10 mg x3 h 16-24-8
- ☐ omeoprazolo 40 mg ore 8
- ☐ paracetamolo 1g x4 h 12-16-24-8
- ☐ melatonina 1 mg h21

**Documenti allegati**

| | |
|---|---|
| | **Dipartimento Materno Infantile**<br>**U.S.C. Ostetricia e Ginecologia** |

**Paziente: G** **Nato il 07/05/74**

**Cartella clinica n. 20** **7** **Durata del ricovero dal 05/03/2015 al 27/03/2015**

**PATOLOGIE CRONICHE PRE-ESISTENTI:** Pregresso K mammella sx

**MOTIVO DEL RICOVERO:** Annessiectomia bilaterale

**CONDIZIONI DEL PAZIENTE ALL'INGRESSO:** Discrete

**DECORSO DEL RICOVERO:** Complicato in seconda giornata da necrosi di ansa ileale adesa alla parete addominale e peritonite settica. Relaparotomia e trasferimento in terapia intensiva (

**TERAPIA PRATICATA:** Profilassi antitrombotica, terapia antibiotica, antimicotica, vitaminica

**PROCEDURE ESEGUITE:** 20/02/2015 Laparoscopia: annessiectomia bilaterale. Esame istologico
22/02/2015 Laparotomia: toilette addominale, resezione di segmento ileale con anastomosi latero-laterale.
22/02/2015 Emotrasfusione di 4 sacche di plasma
23/02/2015 Ciclo di CRRT

**ACCERTAMENTI DIAGNOSTICI SIGNIFICATIVI:** TAC addome e RX torace, ecocardiografia, consulenze infettivologiche
16/03/2015 Tampone da ferita chirurgica positivo per E. Coli
16/03/2015 Emocolture negative
27/03/2015 PCR 3, HB 9.3 g/dl, WBC 11.38, RBC 3.28, PLT 550000

**DIAGNOSI DI DIMISSIONE: Annessiectomia bilaterale**
**Shock settico**

**CONDIZIONI DEL PAZIENTE ALLA DIMISSIONE ED EPICRISI FINALE:** Discrete, ferita chirurgica in via di risoluzione

**PROBLEMI APERTI E ACCERTAMENTI IN CORSO:** Anemia, medicazioni

**PRESCRIZIONI E TERAPIE:** Torna il 29/03/2015 in reparto per medicazione
Prosegue terapia vitaminica
Enoxaparina 4000 UI fl s.c. (1 fl al giorno per 20 giorni) con controlli emocromo e PCR
Controllo giornaliero della temperatura

**Medico di riferimento:** **Interno telefonico:**

Sistema Sanitario Regione Lombardia

Referto firmato digitalmente secondo la norma vigente.
Data e ora della firma: 27/03/2015 13.20.16.

Pervenuta il

19 AGO. 2015

**Dr.**
**Direttore Ostetricia Ginecologia**

Oggetto:

Relazione alla richiesta risarcimento danni della sig.ra G. El

Intervento eseguito il 20 febbraio 2015 per via laparoscopia eseguito dal Dott. e dalla Dott.ssa di ovarosalpingectomia bilaterale.

L'intervento non ha presentato particolari difficoltà oltre ad una situazione aderenziale pelvica da noi imputata al trattamento del pregresso cesareo e al trattamento chemioterapico effettuato dalla paziente in precedenza per Ca mammario.

Asportati gli annessi (come descritto dall'intervento allegato agli atti) ed effettuato lavaggio e controllo cavità addome, non si riscontrava né sanguinamento dai peduncoli vascolari né perdite di alcun tipo.

Il post operatorio in camera di osservazione non si manifestavano problemi.

Primo controllo effettuato come di prassi alle ore 14,30 del medesimo giorno dal medico di guardia Dott. i risultava un addome trattabile e un normale lieve senso di nausea, per altro comune.

Un ulteriore controllo serale effettuato dal dott. risultava negativa l'obiettività addominale e generale della paziente.

In data 21 febbraio 2015 alle ore 8.00 la paziente è stata controllata dal Dott. il quale effettuava medicazione come di prassi oltre alla asportazione dei punti sugli accessi con applicazioni di Steril Strip.

Veniva poi controllata durante il normale giro visite a metà mattina dal Dott. il quale rilevava lieve dolorabilità diaframmatica trattata farmacologicamente.

Manifestava alla 12,30 dello stesso giorno episodio di vomito risoltosi spontaneamente.

Primo pomeriggio Il I fa effettuare una fl di Toradol non rilevando complicanze

particolari.

Nel pomeriggio il Dott rci fa mobilizzare la paziente e togliere il catetere vescicale in relazione all'apparente buon andamento del quadro clinico.

In serata alle ore 20,45 il Dott fa effettuare un sedativo per la notte.

La notte passa tranquilla.

Il giorno 22 febbraio 2015 alle ore 8,30 la paziente lamenta improvviso violento dolore addominale che si accentua durante la mattinata.

Il medico di guardia Dott.ssa fa idratare abbondantemente la paziente e richiede l'intervento dell'anestesista.

Alle ore 10,30 si richiede TAC torace (per il sospetto di embolia polmonare).

Alle 11,25 il medico di guardia avvisa il primario del reparto Dott. il quale interviene prontamente e visitando la paziente riscontra quadro di addome acuto e pone immediata indicazione ad intervento chirurgico esplorativo addominale.

Alla laparotomia si evidenzia un versamento addominale ileale.

All'esplorazione dei peduncoli vascolari non si evidenzia nessuna complicazione, procedendo a laparotomia mediana si evidenzia una aderenza ileale sulla parete anterolaterale destra con un'ansa in necrosi fissurata.

In collaborazione col chirurgo Dott. Lu si procede a resezione di segmento ileale ed anastomosi latero-laterale. Abbondante detersione dell'addome. Si posizionano due drenaggi peritoneali e si chiude la parete addominale.

La paziente viene affidata alle cure dell'anestesista con successiva storia di complicanza infettiva.

CONCLUSIONI

I sottoscritti Dott. ritengono di aver effettuato l'intervento chirurgico per via laparoscopia, attenendosi con scrupolo e attenzione a tutti i canoni previsti per l'annessiectomia bilaterale.

Del resto nessun problema é stato riscontrato durante l'effettuazione dell'intervento e il controllo finale di lavaggio della cavità addominale sistematicamente fatta in laparoscopia che potesse lasciar suppore particolare problematicità.

La complicanza è stata purtroppo di tipo aderenziale, successiva all'intervento stesso, tra un'ansa ileale e la parete addominale, imprevedibile e non evitabile nella effettuazione della pratica chirurgica. Perché è manifestazione che avviene nella fase successiva all'atto chirurgico come ogni medico chirurgo e medico legale ben conosce.

12-08-2015

Dr.

AZIENDA OSPEDALIERA

GYN

Studio Legale

Avv. Elena

Patrocinante in Cassazione

Spett.le
Azienda Ospedaliera

20

RACCOMANDATA

Si è a me rivolta la sig.ra E G – che con me si sottoscrive per conferma ed adesione – per ottenere il risarcimento dei danni, patrimoniali e non, subiti a seguito di intervento di annessiectomia bilaterale (erroneamente registrato in cartella clinica come intervento a cisti ovarica destra) eseguito in data 20 febbraio 2015, sfociato in peritonite da perforazione ileale complicata da shock settico.

La colpa viene descritta nella perizia medico legale redatta dal prof. alla quale si rimanda integralmente.

Vi invito pertanto a prendere contatto con il mio studio, comunicando altresì gli estremi del Vostro Istituto assicurativo, con avvertenza che, in difetto di riscontro entro 10 giorni dal ricevimento della presente, mi riterrò libera di adire le vie legali.

Distinti saluti.

avv. Elena